UDC 616.34-006.6

Altinbekova M[1]; Dautov T[2]; Kozhakhmetova Zh.[1]
[1] "Astana Medical University" NJSC, Astana, Kazakhstan.
[2] Clinical Academic Department of Radiology and Nuclear Medicine, "University Medical Center" CF, Astana, Kazakhstan.

CURRENT ROLE OF FIBROBLAST ACTIVATION PROTEIN INHIBITOR PET/CT IN COLORECTAL CANCER IMAGING: A LITERATURE REVIEW

Abstract

Colorectal cancer remains one of the leading causes of cancer-related morbidity and mortality worldwide, making accurate imaging essential for early diagnosis, accurate staging, treatment planning, recurrence detection, and therapeutic response assessment. Although fluorodeoxyglucose-based positron emission tomography/computed tomography (PET/CT with FDG) is an established molecular imaging technique for colorectal cancer, its diagnostic capabilities may be limited by physiological intestinal absorption, inflammatory changes, and reduced sensitivity in certain histologic subtypes and peritoneal metastases. Fibroblast activation protein inhibitor-based PET/CT (PET/CT with FAPI) has recently emerged as a promising imaging modality that targets cancer-associated fibroblasts in the tumor microenvironment, providing high lesion-to-background contrast and improved visualization of malignant lesions. The aim of this narrative review is to summarize current data regarding the radiological use of fibroblast activation protein inhibitor positron emission tomography/computed tomography in colorectal cancer, including its diagnostic performance in primary tumors, lymph node involvement, distant metastases, disease recurrence, quantitative imaging parameters, image interpretation, and the impact on clinical management. Available studies consistently demonstrate high quality lesion visualization and higher diagnostic quantitative parameter values for lymph node metastases, peritoneal metastases, and disease recurrence compared to FDG-PET/CT, while yielding comparable results for the majority of liver and lung metastases. Emerging data also support its potential role in treatment efficacy assessment, radiation therapy planning, and future theranostic strategies. Despite these promising results, current data are based primarily on relatively small single-center studies, and further multicenter prospective studies with standardized imaging protocols are needed to determine the optimal role of PET/CT with FAPI in the diagnostic algorithm and personalized management of patients with colorectal cancer.

Keywords: *Colorectal Neoplasms; Positron-Emission Tomography; Gallium Radioisotopes; Fluorodeoxyglucose F18; Cancer-Associated Fibroblasts; Neoplasm Metastasis; Molecular Imaging; Tumor Microenvironment.*

Алтинбекова М.[1]; Даутов Т.[2]; Кожахметова Ж.[1]
[1] «Астана медицина университеті» КеАҚ, Астана, Қазақстан.
[2] Радиология және ядролық медицина клиникалық академиялық департаменті, «University Medical Center» КҚ, Астана, Қазақстан.

КОЛОРЕКТАЛЬДЫ ОБЫРДЫ БЕЙНЕЛЕУДЕ ФИБРОБЛАСТАРДЫ БЕЛСЕНДІРУ АҚУЫЗЫ ИНГИБИТОРЫМЕН ПЭТ/КТ ЗЕРТТЕУІНІҢ ҚАЗІРГІ ЗАМАНҒЫ РӨЛІ: ӘДЕБИЕТКЕ ШОЛУ

Аңдатпа

Колоректальды обыр бүкіл әлемде сырқаттанушылық пен онкологиялық өлім-жітімнің негізгі себептерінің бірі болып қала береді. Осыған байланысты дәл визуализация ерте диагностика, аурудың сатысын нақты анықтау, емдеуді жоспарлау, аурудың қайталануын анықтау және емге жауапты бағалау үшін аса маңызды. Фтордезоксиглюкозамен (FDG) жүргізілетін позитронды-эмиссиялық томография/компьютерлік томография (ПЭТ/КТ) колоректальды обырды молекулалық визуализациялаудың қалыптасқан әдісі болғанымен, оның диагностикалық мүмкіндіктері ішектегі физиологиялық FDG жинақталуына, қабынулық өзгерістерге, сондай-ақ жекелеген гистологиялық қосалқы типтер мен перитонеальды метастаздар кезіндегі сезімталдығының төмендеуіне байланысты шектелуі мүмкін. Соңғы жылдары фибробласттарды белсендіру ақуызының ингибиторымен (FAPI) жүргізілетін ПЭТ/КТ ісік микроортасындағы обырмен байланысты фибробласттарға бағытталған перспективалы визуализация әдісі ретінде қарастырылуда. Бұл әдіс ошақ пен қоршаған тіндер арасындағы жоғары контрастты қамтамасыз етіп, қатерлі ісіктерді визуализациялау мүмкіндігін арттырады.Осы нарративті шолудың мақсаты – колоректальды обыр кезінде фибробласттарды белсендіру ақуызының ингибиторымен (FAPI) жүргізілетін позитронды-эмиссиялық томография/компьютерлік томографияның (FAPI-ПЭТ/КТ) радиологиялық қолданылуына қатысты қолда бар деректерді жүйелеу, оның бастапқы ісіктерді, лимфа түйіндерінің зақымдануын, алыстағы метастаздарды және аурудың қайталануын диагностикалаудағы тиімділігін, визуализацияның сандық параметрлерін, кескіндерді интерпретациялау ерекшеліктерін және пациенттерді клиникалық жүргізуге ықпалын бағалау. Қолданыстағы зерттеулер бауыр мен өкпе метастаздарының көпшілігі үшін салыстырмалы нәтижелерді сақтай отырып, лимфа түйіндерінің метастаздары, перитонеальді метастаздар және аурудың қайталануының жоғары сапалы зақымдануын визуализациялауды және FDG-PET/CT-мен салыстырғанда жоғары диагностикалық сандық параметрлерді үнемі көрсетеді. Жаңа деректер FAPI-ПЭТ/КТ-ның ем тиімділігін бағалауда, сәулелік терапияны жоспарлауда және болашақтағы тераностикалық стратегияларда әлеуетті рөл атқара алатынын көрсетеді. Осы перспективалы нәтижелерге қарамастан, қазіргі деректер негізінен салыстырмалы түрде шағын және жекелеген орталықтарда жүргізілген зерттеулерге негізделген. Сондықтан колоректальды обырды диагностикалау алгоритміндегі және пациенттерді дербестендіріп жүргізудегі FAPI-ПЭТ/КТ-ның оңтайлы орнын анықтау үшін визуализацияның стандартталған хаттамаларын қолдана отырып, әрі қарай көпорталықты проспективті зерттеулер жүргізу қажет.

Түйін сөздер: *Колоректальды Обыр; Позитронды-Эмиссиялық Томография; Галлий радиоизотоптары; Фтордезоксиглюкоза F18; Обырмен-байланысты фибробласттар; Ісіктің Метастазануы; Молекулалық Визуализация; Ісік Микроортасы.*

Алтинбекова М.[1]; Даутов Т.[2]; Кожахметова Ж.[1]

[1] НАО «Медицинский университет Астана», Астана , Қазақстан.

[2] Клинический академический департамент радиологии и ядерной медицины, Корпоративный фонд «University Medical Center», Астана, Казахстан.

СОВРЕМЕННАЯ РОЛЬ ПЭТ/КТ С ИНГИБИТОРАМИ БЕЛКА АКТИВАЦИИ ФИБРОБЛАСТОВ В ВИЗУАЛИЗАЦИИ КОЛОРЕКТАЛЬНОГО РАКА: ОБЗОР ЛИТЕРАТУРЫ

Аннотация

Колоректальный рак остается одной из ведущих причин заболеваемости и смертности от рака во всем мире, поэтому точная визуализация имеет важное значение для ранней диагностики, точного определения стадии заболевания, планирования лечения, выявления рецидивов и оценки терапевтического ответа. Хотя позитронно-эмиссионная томография/компьютерная томография с фтордезоксиглюкозой (ПЭТ/КТ с FDG), является устоявшимся методом молекулярной визуализации колоректального рака, ее диагностические возможности могут быть ограничены физиологическим всасыванием в кишечнике, воспалительными изменениями и сниженной чувствительностью при определенных гистологических подтипах и перитонеальных метастазах. Недавно ПЭТ/КТ с FAPI стала перспективным методом визуализации, нацеленным на ассоциированные с раком фибробласты в микроокружении опухоли, обеспечивая высокий контраст между очагом и фоном и улучшенную визуализацию злокачественных новообразований. Цель нарративного обзора это обобщить имеющиеся данные о радиологическом применении позитронно-эмиссионной томографии/компьютерной томографии с ингибитором белка активации фибробластов (ПЭТ/КТ с FAPI) при колоректальном раке, включая ее диагностическую эффективность при первичных опухолях, поражении лимфатических узлов, отдаленных метастазах, рецидиве заболевания, количественных параметрах визуализации, интерпретации изображений и влиянии на клиническое ведение пациентов. Имеющиеся исследования последовательно демонстрируют высококачественную визуализацию поражений и высокие значения диагностических количественных параметров при метастазах в лимфатические узлы, перитонеальном метастазировании и рецидиве заболевания по сравнению ПЭТ/КТ с FDG, при этом сохраняя сопоставимые результаты для большинства метастазов в печени и легких. Новые данные также подтверждают ее потенциальную роль в оценке эффективности лечения, планировании лучевой терапии и будущих тераностических стратегиях. Несмотря на эти многообещающие результаты, имеющиеся данные основаны в основном на относительно небольших исследованиях в отдельных центрах, и необходимы дальнейшие многоцентровые проспективные исследования со стандартизированными протоколами визуализации для определения оптимальной роли ПЭТ/КТ с FAPI в диагностическом алгоритме и персонализированном ведении пациентов с колоректальным раком.

Ключевые слова: *Колоректальные Новообразования; Позитронно-Эмиссионная Томография; Радиоизотопы Галлия; Фтордезоксиглюкоза F18; Рак-Ассоциированные Фибробласты; Метастазирование Новообразования; Молекулярная Визуализация; Микроокружение Опухоли.*

Введение

Колоректальный рак (КРР) остается одной из ведущих причин смертности от рака во всем мире [1,2]. Несмотря на достижения в скрининге и терапии, наличие метастатического заболевания существенно влияет на прогноз пациентов. Поэтому точное стадирование и своевременное выявление рецидива имеют ключевое значение для выбора оптимальной тактики лечения.

В Республике Казахстан колоректальный рак представляет собой серьезную онкологическую проблему. По данным эпидемиологических данных, в период с 2013-2023

годы в стране наблюдается постепенный рост заболеваемости с 8,9 до 9,8 на 100 000 населения, в особенности у лиц младше 50 лет, данным видом рака при одновременном снижении показателей смертности на 32.7%, что соответствует общемировым тенденциям и подчеркивает необходимость дальнейшего развития программ ранней диагностики, совершенствования методов скрининга и внедрения современных технологий диагностики [1, 3]. Колоноскопия и гистопатологическое исследование остаются основополагающими для диагностики первичных колоректальных опухолей. Компьютерная (КТ) и магнитно-резонансная томографии (МРТ) широко применяются для стадирования и оценки распространенности заболевания, однако не всегда позволяют достоверно отличить жизнеспособную опухолевую ткань от фиброза, воспалительных и посттерапевтических изменений [2, 4].

Позитронно-эмиссионная томография/компьютерная томография с использованием фтордезоксиглюкозы (ПЭТ/КТ с FDG) широко применяется в онкологии для оценки метаболической активности опухоли и является одним из методов функциональной визуализации при стадировании, выявлении рецидивов и отдаленных метастазов КРР. В последние годы в клиническую практику активно внедряется новый подход к молекулярной визуализации — ПЭТ/КТ с ингибиторами белка активации фибробластов (ПЭТ/КТ с FAPI), направленный на визуализацию микроокружения опухоли. Фибробласт-активированный белок (FAP) преимущественно экспрессируется активированными фибробластами, ассоциированными с опухолью, и часто повышается в стромальном компоненте различных злокачественных новообразований. Благодаря этому ингибиторы белка активации фибробластов (FAPI) позволяют получать информацию о состоянии опухолевой стромы, дополняя данные, получаемые при использовании фтордезоксиглюкозы (FDG) [5, 6, 7].

Материалы и методы

Дизайн обзора

Настоящая работа представляет собой нарративный обзор со структурированным поиском литературы, целью которого является клинически ориентированное обобщение современных данных о применении ПЭТ/КТ с FAPI при колоректальном раке. Выбор нарративного подхода обусловлен гетерогенностью доступных исследований в отношении дизайна, популяций пациентов, используемых FAPI-трейсеров, протоколов визуализации, референсных методов и оцениваемых клинических исходов. Количественный метаанализ в рамках настоящего обзора не проводился.

Источники информации и поиск

Структурированный поиск литературы проводился в библиографических базах данных PubMed и Web of Science. PubMed был выбран как основной источник биомедицинской и клинической литературы, а Web of Science - для расширения охвата междисциплинарных публикаций и выявления исследований, потенциально не индексируемых в PubMed. Поисковая стратегия включала термины, относящиеся к колоректальному раку, ПЭТ/КТ-визуализации и радиофармацевтическим препаратам FAPI и FDG. Полные поисковые стратегии PubMed и Web of Science представлены в Приложении 1. Последний поиск был проведён 22 июня 2026 года. Поиск ограничивался публикациями с 1 января 2021 года по 21 июня 2026 года.

Критерии включения и исключения

Критерии включения. В структурированный поиск включались оригинальные клинические исследования, систематические обзоры и метаанализы, опубликованные на английском языке в период с 1 января 2021 года по 21 июня 2026 года, в которых

оценивалось применение ПЭТ/КТ с FAPI при колоректальном раке. Включались исследования первичной опухоли, стадирования и рестадирования, лимфатических и отдалённых метастазов, рецидива, оценки ответа на лечение и влияния визуализации на клиническое ведение пациентов. Допускались исследования с ПЭТ/КТ с FDG, КТ, МРТ, гистопатологией или клиническим наблюдением в качестве сравнительного или референсного метода. Также рассматривались исследования, сообщавшие показатели выявления поражений (lesion detection rate), чувствительности, специфичности, диагностической точности, стандартизированного значения накопления (SUV/SUVmax), отношения опухоль–фон (TBR), а также изменения стадии заболевания или клинической тактики после проведения ПЭТ/КТ с FAPI.

Исключались публикации без клинически релевантных данных по колоректальному раку, исследования смешанных опухолевых популяций, в которых данные по КРР невозможно было выделить отдельно, исследования без применения ПЭТ/КТ с FAPI, доклинические исследования, клинические случаи, тезисы конференций, редакционные статьи, письма, протоколы, препринты, дублирующиеся и отозванные публикации, а также публикации вне установленного временного и языкового диапазона.

Отбор публикаций

После объединения результатов PubMed и Web of Science записи были импортированы в Zotero. Дубликаты идентифицировались на основании DOI, названия, авторов и года публикации с последующей ручной проверкой. После дедупликации один исследователь проводил скрининг названий и аннотаций в соответствии с заранее установленными критериями включения и исключения. Потенциально релевантные публикации оценивались на уровне полного текста. Решения о включении публикаций на полнотекстовом этапе были дополнительно проверены вторым автором; разногласия разрешались посредством обсуждения. Процесс идентификации и отбора публикаций представлен с использованием flow diagram, адаптированной на основе PRISMA 2020.

Извлечение и синтез данных

В связи с гетерогенностью дизайнов включённых исследований и сообщаемых исходов единая стандартизированная форма извлечения данных не использовалась. Из каждой публикации извлекалась информация, релевантная цели соответствующего раздела обзора, включая дизайн и характеристику исследуемой популяции, используемый FAPI-трейсер, сравнительный и/или референсный метод, исследуемую локализацию, а также сообщаемые диагностические показатели (lesion detection rate, чувствительность, специфичность, SUV/SUVmax и TBR) и данные о влиянии визуализации на стадирование или клиническое ведение, если они были представлены. Извлечение данных проводилось первым автором в ходе полнотекстового анализа публикаций.

Результаты

Первоначальный поиск выявил 1666 публикаций. После применения критериев включения и исключения в окончательный набор литературы вошли сравнительные исследования, систематические обзоры и метаанализы. При этом данные источники использовались с различными методологическими целями. Оригинальные исследования рассматривались как основной источник первичных данных для оценки диагностической эффективности и клинической роли ПЭТ/КТ с FAPI, тогда как систематические обзоры и метаанализы использовались преимущественно для контекстуализации и сопоставления общей направленности имеющихся данных.

Во избежание двойного учета первичных данных результаты вторичных источников не рассматривались как независимые доказательства наряду с результатами оригинальных исследований. При наличии соответствующего оригинального исследования приоритет при интерпретации конкретных клинических результатов отдавался первичной публикации, тогда как вторичные источники использовались для контекстуализации и подтверждения общей направленности имеющихся данных.

В результате для окончательного качественного анализа было отобрано 19 публикаций. Фактический период публикации включенных источников, включенных в качественный синтез, составил с 1 февраля 2021 года по 7 января 2026 года.

Рисунок 1. Схема идентификации и отбора публикаций. Адаптировано на основе PRISMA 2020 [8].

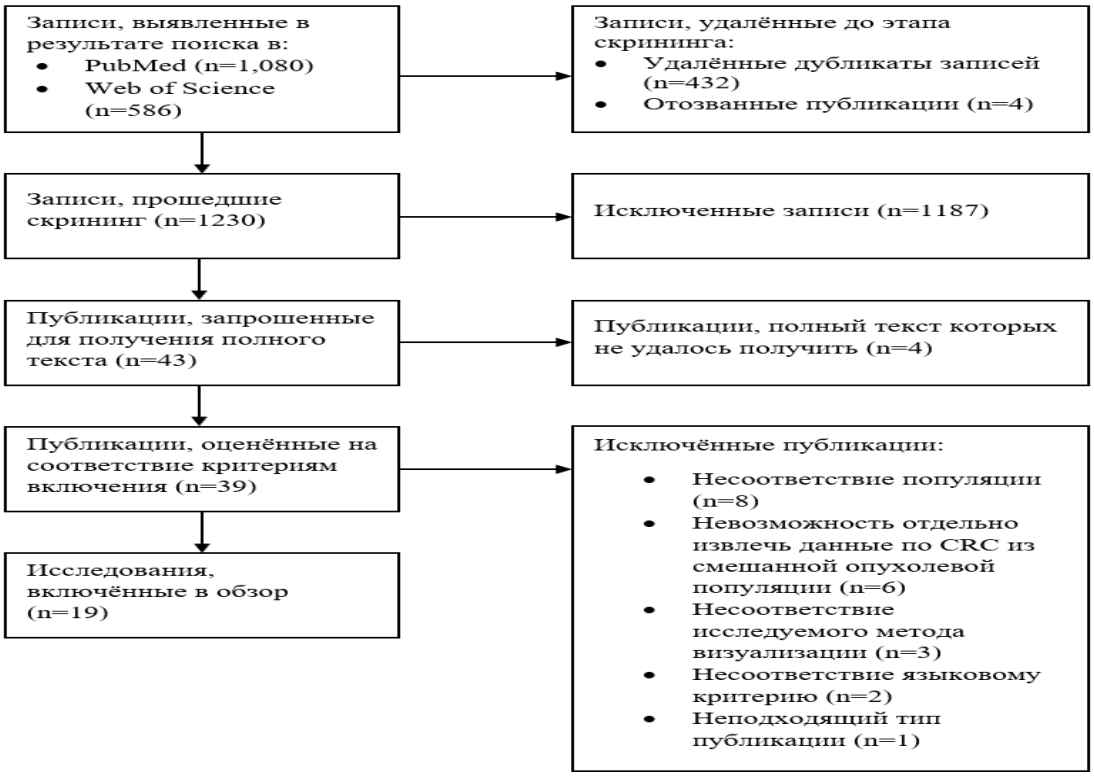

Обсуждение

Биологическая основа

Несмотря на то что ПЭТ/КТ с FDG стала незаменимым методом визуализации в онкологической практике, ряд биологических и технических ограничений снижают его диагностическую эффективность при колоректальном раке. Физиологическое поглощение индикатора в желудочно-кишечном тракте часто скрывает первичные опухоли и небольшие перитонеальные метастазы, что приводит к снижению выраженности поражений и ложноположительным результатам. Воспалительные состояния, такие как воспалительные заболевания кишечника, послеоперационное заживление, постлучевое воспаление и инфекции, также могут демонстрировать повышенное накопление фтордезоксиглюкозы, тем самым ограничивая специфичность. И наоборот, определенные подтипы рака часто демонстрируют относительно низкий метаболизм глюкозы, что приводит к

ложноотрицательным результатам исследований [9, 10]. Эти ограничения стимулировали поиск новых индикаторов молекулярной визуализации, способных предоставить дополнительную биологическую информацию, выходящую за рамки метаболизма глюкозы.

Рак-ассоциированные фибробласты (CAF) играют важную роль в ремоделировании внеклеточного матрикса, ангиогенезе, регуляции иммунного ответа, инвазии и метастазировании опухоли, а также формировании резистентности к терапии. В большинстве нормальных тканей взрослого человека экспрессия FAP минимальна, однако значительно возрастает при активации фибробластов в условиях злокачественных и некоторых доброкачественных процессов [7]. Это обусловливает применение FAPI для визуализации опухолей с выраженной десмопластической стромой при низком физиологическом фоне.

В исследованиях затрагивающие желудочно-кишечные злокачественные новообразования, включая колоректальный рак, отмечалось выраженное накопление FAPI даже при относительно невысокой активности FDG [5, 6, 9].

Колоректальная аденокарцинома относится к опухолям, для которых характерна выраженная перестройка стромального компонента с участием CAF. Гистопатологические исследования демонстрируют высокую экспрессию FAP в опухолевой строме при КРР, при этом ее повышение ассоциируется с более агрессивными характеристиками заболевания, включая высокую степень злокачественности, распространенную стадию, метастатический потенциал и неблагоприятный прогноз [7, 11].

Таким образом, FDG и FAPI отражают различные аспекты биологии опухоли. FDG преимущественно характеризует метаболизм глюкозы, тогда как FAPI позволяет оценивать активацию фибробластов в опухолевом микроокружении. Таким образом FAPI может дополнять метаболическую информацию, получаемую при ПЭТ/КТ с FDG, особенно при опухолях с относительно низкой гликолитической активностью [12, 13].

Эффективность диагностики первичных опухолей

Доступные сравнительные исследования сообщали о более высоких значениях SUVmax и TBR при использовании FAPI по сравнению с FDG в нескольких первичных и метастатических очагах [6, 9].

В нескольких сравнительных исследованиях были представлены данные, отражающие 100% чувствительность FAPI в диагностике первичных опухолей у пациентов с раком желудочно-кишечного тракта (“на уровне пациента”) [6]. Также в некоторых случаях FAPI был способен обеспечить более высокую специфичность. Например, доброкачественные колоректальные полипы и воспалительные аноректальные поражения могут проявлять повышенное поглощение FDG но незначительное накопление FAPI или его отсутствие, что потенциально снижает ложноположительные результаты [10, 14].

Стандартизированное значение поглощения (SUV), особенно максимальное стандартизированное значение поглощения (SUVmax), остается наиболее широко известным количественным параметром в ПЭТ визуализации. SUVmax значения были рассчитаны путем получения объема интереса от первичной опухоли и метастатического поражения [11]. Поскольку SUVmax легко получить и он легко воспроизводится, он стал стандартным показателем для сравнения поглощения индикатора в разных исследованиях. Тем не менее, SUVmax отражает только один воксель внутри опухоли и не учитывает гетерогенность поражения или общую опухолевую нагрузку. Доступная литература демонстрирует значительную вариабельность в сравнении SUVmax между ПЭТ/КТ с FAPI

и ПЭТ/КТ с FDG. В нескольких ранних исследованиях сообщалось о значительно более высоких значениях SUVmax при использовании FAPI при первичных колоректальных опухолях и метастатических поражениях, тогда как последующие проспективные исследования дали менее последовательные результаты [6]. Одним из основных потенциальных преимуществ FAPI является низкая физиологическая активность в желудочно-кишечном тракте, что может увеличить видимость поражения за счет контраста опухоли с фоном, особенно в брюшной полости и малом тазу. Таким образом, показатель TBR имеет потенциал быть более информативным, чем один SUVmax при сравнении двух индикаторов [6, 9, 11, 15].

Гистологический подтип может дополнительно влиять на эффективность РФП. Муцинозные и перстнеклеточные карциномы часто демонстрируют сниженное поглощение FDG из-за низкой клеточности и обилия внеклеточного муцина, тогда как их выраженная десмопластическая строма может способствовать накоплению FAPI [9, 11]. Это может сделать FAPI особенно полезным для опухолей, которые плохо визуализируются с помощью FDG, хотя данные об этих редких подтипах остаются ограниченными.

В целом, основное преимущество ПЭТ/КТ с FAPI при первичном КРР заключается в повышении визуальной контрастности очага, а не в существенно большем его поглощении. Низкая физиологическая активность FAPI в кишечнике облегчает локализацию и интерпретацию опухоли. При этом наибольшая дополнительная ценность метода, вероятно, заключается в оценке метастатического и рецидивирующего заболевания.

Метастазирование в лимфоузлы

Точная оценка поражения регионарных лимфатических узлов является критическим компонентом определения стадии КРР, поскольку статус узлов напрямую влияет на стадию опухоли, прогноз, хирургическое планирование и показания к неоадъювантной или адъювантной терапии. Однако надежная визуализация метастатических лимфатических узлов остается сложной задачей. Обычная КТ и МРТ полагаются в первую очередь на морфологические критерии, такие как размер узла, форма, неровность границ и внутренняя архитектура, все из которых демонстрируют ограниченную чувствительность, поскольку метастатическое поражение часто возникает в лимфатических узлах размером менее 10 мм. И наоборот, увеличенные лимфатические узлы могут просто представлять собой реактивную воспалительную гиперплазию. Хотя ПЭТ/КТ с FDG предоставляет функциональную информацию, выходящую за рамки анатомической визуализации, ее чувствительность к региональным метастазам в узлах остается субоптимальной из-за ограниченного пространственного разрешения, вариабельного метаболизма глюкозы в небольших метастатических очагах и ложноположительного поглощения, связанного с воспалительной или реактивной лимфаденопатией [6, 11].

Среди доступных проспективных исследований Kömek et al. представили одно из самых убедительных подтверждений путем сравнения результатов ПЭТ с послеоперационными гистопатологическими исследованиями у пациентов, перенесших первичную хирургическую резекцию без неоадъювантной терапии. В этой когорте ПЭТ/КТ с FAPI продемонстрировала чувствительность 90% и специфичность 100% для обнаружения метастатических лимфатических узлов при сравнении с данными ПЭТ/КТ с FDG с 80% и 81,8% соответственно (“на уровне поражения”). Важно отметить, что среди пациентов, прошедших оперативное лечение, не было выявлено FAPI-ложноположительных лимфатических узлов, тогда как несколько FDG-положительных узлов оказались реактивными, а не метастатическими [15]. Эти результаты позволяют

предположить, что FAPI может помочь в стадировании за счет отсеивания ложноположительных очагов, вызванных воспалительной лимфаденопатией, что является важным ограничением визуализации на основе глюкозы.

Метастазирование в печень

Печень представляет собой одним из первичных органов мишеней метастатической диссеминации при КРР. Точная диагностика метастазирования в печень особенно важно, поскольку полная хирургическая резекция или местное абляционное лечение изолированных метастазов в печени могут существенно улучшить долгосрочную выживаемость. Хотя МРТ печени с контрастным усилением остается эталонным методом визуализации для выявления небольших метастазов в печени, ПЭТ/КТ дает ценную информацию о бремени заболеваний всего организма и биологической активности метастатических поражений [4, 16].

Теоретические преимущества благоприятствуют визуализации FAPI в печени, поскольку нормальная печеночная паренхима демонстрирует относительно низкое физиологическое поглощение FAPI, что приводит к хорошему контрасту между участком поражения и фоном. Напротив, FDG умеренно накапливается за счет физиологической активности, что может уменьшить выявляемость очагов небольшого размера. Следовательно, ранние клинические исследования показали, что ПЭТ/КТ с FAPI может улучшить визуализацию метастазов в печени среди группы раков пищеварительной системы, в точности желудка, колоректального и двенадцатиперстной кишки, особенно поражений размером менее 1 см или метастазов, возникающих из муцинозных опухолей [6, 9, 17].

Однако, в отличие от более однородных результатов при метастазах в лимфатические узлы и брюшину, данные о метастазах в печени остаются вариабельными. В одном из крупнейших проспективных сравнительных исследований Kömek et al. не обнаружили существенной разницы в обнаружении очагов между ПЭТ/КТ с FAPI и ПЭТ/КТ с FDG. Более того, как SUVmax, так и TBR были выше при использовании FDG, чем при использовании FAPI. Эти результаты противоречат более ранним сообщениям и предполагают, что эффективность в выявляемости метастазов печени может зависеть от биологии опухоли, размера поражения, статуса лечения или различий в составе стромы [15].

Было предложено несколько объяснений этим противоречивым выводам. Во-первых, колоректальные метастазы в печени демонстрируют значительную биологическую гетерогенность. Высококлеточные поражения с интенсивной гликолитической активностью могут накапливать FDG более активно, чем FAPI, тогда как поражения, характеризующиеся обильной десмопластической стромой и обширной активацией фибробластов, могут способствовать поглощению FAPI. Во-вторых, предыдущая системная химиотерапия, таргетная терапия или местное абляционное лечение могут изменить как метаболизм опухоли, так и архитектуру стромы, тем самым изменяя распределение индикаторов. В-третьих, методологические различия между исследованиями, включая различия в популяциях пациентов, размерах поражений, протоколах сбора данных и эталонных стандартах, способствуют вариабельности между исследованиями.

Несмотря на эти несоответствия, ПЭТ/КТ с FAPI, по-видимому, обеспечивает, по крайней мере, сопоставимую чувствительность ПЭТ/КТ с FDG для обнаружения метастазов в печени [17]. Важно отметить, что ни один из индикаторов не заменяет МРТ печени с

контрастным усилением, которая продолжает демонстрировать самую высокую чувствительность при небольших поражениях печени и остается незаменимой для предоперационного планирования. Вместо этого ПЭТ/КТ с FAPI следует рассматривать как дополнительный метод визуализации всего тела, позволяющий одновременно оценивать печеночные и внепеченочные заболевания.

Перитонеальное метастазирование

Среди всех мест метастазирования наибольшее диагностическое преимущество ПЭТ/КТ с FAPI последовательно демонстрируется при оценке перитонеального метастазирования. Перитонеальное или брюшинное метастазирование связано с поздней стадией заболевания, плохим прогнозом и часто определяет необходимость циторедуктивной хирургии в сочетании с гипертермической внутрибрюшинной химиотерапией (HIPEC). Таким образом, раннее и точное обнаружение перитонеальных метастазов имеет прямое терапевтическое значение [18, 19].

Перитонеальные метастазы по-прежнему сложно идентифицировать с помощью традиционных методов визуализации. Маленькие метастазы часто не обнаруживаются с помощью КТ из-за их ограниченного размера, тогда как возможности МРТ могут быть ограничены артефактами движения и сложной анатомией брюшной полости. ПЭТ/КТ с FDG также демонстрирует пониженную чувствительность, поскольку физиологическое поглощение индикатора в кишечнике часто скрывает поражения, расположенные рядом с петлями кишечника [5, 9].

ПЭТ/КТ с FAPI преодолевает некоторые из этих ограничений благодаря сочетанию биологических и технических преимуществ. Отсутствие физиологического поглощения через кишечник приводит к исключительно низкой фоновой активности в брюшной полости, что позволяет визуализировать даже небольшие узелки в брюшине с высоким контрастом. Кроме того, перитонеальные метастазы быстро вызывают активацию рак-ассоциированных фибробластов и ремоделирование внеклеточного матрикса, что приводит к интенсивному накоплению FAPI даже в очагах поражения, содержащих относительно небольшое количество жизнеспособных опухолевых клеток. Экспериментальные исследования показывают, что активация стромы происходит на ранних стадиях, что дает биологическое объяснение превосходной чувствительности визуализации FAPI [7].

С клинической точки зрения улучшение выявления перитонеальных метастазов может существенно повлиять на ведение пациентов. Более точная оценка распространенности заболевания может помочь со стадированием, выявить пациентов, непригодных для радикальной резекции, облегчить выбор для циторедуктивной хирургии или химиотерапии и улучшить планирование лечения. Поскольку скрытое метастазирование в брюшину часто меняет терапевтическую стратегию, даже скромное улучшение выявления поражений может иметь значительное клиническое значение [9, 20].

Тем не менее, интерпретация поглощения FAPI в брюшине требует осторожности. Активированные фибробласты также участвуют в послеоперационном заживлении, воспалительном перитоните, фиброзных спайках, все из которых могут демонстрировать повышенное накопление индикаторов. Поэтому корреляция с историей болезни, результатами анатомической визуализации и предшествующими хирургическими вмешательствами остается важной для минимизации ложноположительных интерпретаций [19].

В целом, имеющиеся данные убедительно подтверждают, что ПЭТ/КТ с FAPI является наиболее многообещающим методом молекулярной визуализации для оценки

перитонеального метастазирования при колоректальном раке. По сравнению со всеми другими метастатическими очагами, исследованными на сегодняшний день, преимущества FAPI над FDG кажутся наиболее последовательными при поражении брюшины, что открывает его наиболее высокий потенциал для будущих рутинных применений.

Метастазирование в легкие

Легкие являются вторым по распространенности местом отдаленных метастазов при КРР, особенно у пациентов с раком прямой кишки, благодаря венозному оттоку. Легочные метастазы могут возникать в виде изолированных очагов, поддающихся радикальной метастазэктомии или стереотаксической лучевой терапии, что делает точное выявление особенно важным [11, 21].

Современные данные свидетельствуют о том, что диагностическая способность ПЭТ/КТ с FAPI и ПЭТ/КТ с FDG в обнаружении легочных метастазов в целом сопоставима. В большинстве проспективных сравнительных исследований не было выявлено существенной разницы в количестве обнаруженных очагов. Например, в исследовании Elboga et al. не было зафиксировано существенной разницы в SUVmax между ПЭТ/КТ с FAPI и FDG при метастазировании в легкие ($p = 0,109$) [16].

Отсутствие явного преимущества визуализации FAPI в легких может объясняться несколькими биологическими и техническими факторами. В отличие от желудочно-кишечного тракта, нормальная легочная паренхима демонстрирует очень низкое физиологическое поглощение как FDG, так и FAPI, что приводит к отличному контрасту поражений независимо от используемого радиофармацевтического препарата. Следовательно, низкая фоновая активность, являющаяся одним из главных преимуществ FAPI при визуализации брюшной полости, не обеспечивает дополнительного преимущества при обнаружении легочных поражений.

Кроме того, чувствительность ПЭТ визуализации легочных узлов в основном зависит от размера поражения, а не от характеристик радиофармацевтического препарата. Небольшие узлы размером менее 6–8 мм часто остаются ниже пространственного разрешения ПЭТ аппаратов, что приводит к эффектам частичного объема и недооценке поглощения радиофармацевтического препарата. Поэтому КТ высокого разрешения остается наиболее чувствительным методом визуализации для выявления небольших легочных метастазов, в то время как ПЭТ/КТ в основном способствует функциональной характеристике неопределенных узлов и оценке метастатического поражения всего тела [21].

Еще одним важным моментом является потенциальная возможность ложноположительного поглощения FAPI при доброкачественных заболеваниях легких. Активированные фибробласты играют центральную роль в процессе ремоделировании легочной ткани, таких как легочной фиброз, при которых может наблюдаться повышенное накопление FAPI [22, 23]. Следовательно, интерпретация накопления FAPI в легких всегда должна сопоставляться с морфологией КТ, клиническим анамнезом и, при необходимости, последующими визуализационными исследованиями или гистопатологическим подтверждением.

В целом, имеющиеся на данный момент данные указывают на то, что ПЭТ/КТ с FAPI обеспечивает сопоставимую диагностическую чувствительность с ПЭТ/КТ с FDG при легочных метастазах, а не демонстрирует явного превосходства. Необходимы дальнейшие исследования с участием больших когорт пациентов и патологической валидацией на основе очагов поражения, чтобы определить, предлагает ли FAPI дополнительную

ценность в конкретных клинических сценариях, таких как муцинозные легочные метастазы или оценка после лечения.

Метастазирование в кости

Костные метастазы при КРР встречаются реже, чем метастазы в печени или легких, но связаны с прогрессирующим заболеванием, осложнениями со стороны скелета, снижением качества жизни и плохим прогнозом. Поэтому раннее выявление поражения скелета важно для планирования лечения, лечения боли и предотвращения патологических переломов.

Хотя клинические данные остаются ограниченными, доступные в настоящее время исследования показывают, что ПЭТ/КТ с FAPI может иметь определенные преимущества перед ПЭТ/КТ с FDG при обнаружении костных метастазов [16]. Костные метастазы часто вызывают обширное реактивное ремоделирование стромы и активацию фибробластов как внутри опухоли, так и в окружающем микроокружении костного мозга. Этот биологический ответ создает благоприятные условия для накопления FAPI, что часто приводит к интенсивному поглощению индикатора и отличной выраженности поражения [11].

В проспективном исследовании Kömek et al. были представлены случаи где значения количественных параметров таких как SUVmax и TBR были значительно выше при использовании FAPI, что позволяет предположить улучшение выявляемости поражений. Подобные наблюдения были также зарегистрированы в исследованиях, оценивающих смешанные популяции злокачественных новообразований желудочно-кишечного тракта, где метастазы демонстрировали более однородные данные по поглощению с FAPI, по сравнению с вариабельными результатами при применении FDG [6, 15].

С радиологической точки зрения одно из основных преимуществ визуализации FAPI в костях связано с низкой физиологической фоновой активностью в нормальном костном мозге. Это облегчает визуализацию метастатических поражений, особенно остеобластических или смешанных поражений, которые могут проявлять относительно умеренный метаболизм глюкозы. Более высокий контраст поражений может улучшить обнаружение небольших метастазов в костном мозге и обеспечить более уверенную дифференциацию от нормальной активности костного мозга.

Однако интерпретация поглощения FAPI костями требует тщательного рассмотрения доброкачественных состояний, связанных с активацией фибробластов. Сообщалось, что дегенеративные заболевания суставов, остеоартрит, заживающие переломы, послеоперационное ремоделирование кости, остеомиелит, воспалительные артропатии и недостаточность переломов демонстрируют повышенное поглощение FAPI. Следовательно, изолированные поражения скелета следует интерпретировать не только на основании результатов ПЭТ, но и в сочетании с морфологией КТ, анамнезом и лабораторными данными.

Поскольку данные о костных метастазах при КРР по-прежнему ограничены относительно небольшими группами пациентов, окончательные выводы о превосходстве FAPI над FDG пока сделать невозможно.

Рецидив колоректального рака

Рецидив заболевания остается серьезной клинической проблемой после радикального лечения колоректального рака. Несмотря на достижения в хирургии, системной терапии и мультидисциплинарном лечении, во время наблюдения у пациентов развиваются местные рецидивы или отдаленные метастазы. Раннее и точное выявление рецидива заболевания

имеет важное значение, поскольку своевременное вмешательство может помочь со своевременным проведением хирургической резекции, местной абляционной терапии или началом системного лечения, тем самым улучшая как выживаемость, так и качество жизни.

Однако визуализация после лечения часто осложняется анатомическими искажениями и изменениями тканей, вызванными терапией. Послеоперационные рубцы, постлучевой фиброз, воспалительные реакции и ремоделирование анастомоза могут имитировать рецидив опухоли на обычных КТ и МРТ. Хотя МРТ с контрастным усилением остается предпочтительным методом оценки местного тазового рецидива, особенно после лечения рака прямой кишки, отличие жизнеспособной опухоли от фиброза по-прежнему представляет собой серьезную диагностическую проблему. Таким образом, функциональная визуализация с помощью ПЭТ/КТ играет важную дополнительную роль, особенно у пациентов с повышенными уровнями карциноэмбрионального антигена, сомнительными результатами традиционной визуализации или подозрением на метастатическое заболевание. В частности, рецидивирующая муцинозная аденокарцинома, поражение брюшины с очагами небольших размеров или поражений с низкой метаболической активностью могут демонстрировать относительно слабое поглощение FDG и, следовательно, оставаться незамеченными, в то время как FAPI улучшает видимость данных типов поражений [18].

Влияние на стратегию лечения

Визуализация играет центральную роль в определении хирургической резектабельности как первичных опухолей, так и метастатических заболеваний. Степень местной инвазии, наличие метастазов в лимфоузлах, количество и распределение отдаленных поражений, а также соотношение опухолей с соседними структурами — все это влияет на оперативную стратегию.

Помимо обнаружения поражений, в нескольких исследованиях сообщалось, что FAPI ПЭТ/КТ может влиять на ход лечения, за счет изменения стадии. Например, в исследовании Pang et al. было обнаружено в 21% случаев применение FAPI способствовало повышению стадии среди злокачественных новообразований желудочно-кишечного тракта (“на уровне пациента”) [6]. Данные от Selçuk et al. продемонстрировали, что ПЭТ/КТ с FAPI играет большую роль в рестадировании и в особенности у групп в которых были отрицательные или сомнительные результаты по ПЭТ/КТ с FDG, подчеркивая ее потенциальное влияние на клиническое лечение [19]. Улучшенное выявление метастатического заболевания может также повлиять на решения относительно метастазэктомии в печени, метастазэктомии в легких или комбинированных мультивисцеральных резекций. Выявление ранее не распознанных отдаленных метастазов может оптимизировать тактику лечения [11, 16, 19].

Несмотря на эти обнадеживающие наблюдения, следует признать, что в большинстве исследований оценивались изменения в планах ведения, а не долгосрочные результаты лечения пациентов. Улучшит ли более раннее или более точное выявление поражений общую выживаемость, выживаемость без прогрессирования или качество жизни, остается неясным и требует проспективных многоцентровых исследований с расширенным наблюдением.

Оценка ответа на лечение

Недавние исследования изучали потенциальную роль ПЭТ/КТ с FAPI в мониторинге лечения. Selcuk et al. проанализировали данные 50 пациентов с злокачественными новообразованиями желудочно-кишечного тракта, включая 14% с раком толстой кишки, и показали высокую степень согласованности между методами анатомической и

молекулярной визуализации, измеренную с помощью особых радиологических систем критерий оценки ответа на терапию, в точности RECIST и PERCIST, соответственно. Изменения в объеме опухоли и общей экспрессии FAP в очагах поражения были связаны с уровнями опухолевых маркеров в крови, в то время как результаты на ПЭТ с FAPI коррелировали с общей выживаемостью. Однако, поскольку исследование не было посвящено конкретно колоректальному раку и не обеспечивало сравнительного анализа с ПЭТ/КТ с FDG, эти результаты не могут сказать о преимуществе FAPI над FDG и не могут доказать, что изменения в степени поглощения FAPI являются предшественниками анатомической регрессии опухоли [19]. Таким образом, необходимы дальнейшие проспективные исследования для определения роли ПЭТ/КТ с FAPI в оценке ответа на лечение, особенно при колоректальном раке.

Потенциал в тераностике

Одно из уникальных преимуществ визуализации FAPI заключается в ее потенциальной интеграции в тераностические стратегии. В отличие от FDG, который функционирует исключительно как диагностический радиофармацевтический препарат, лиганды FAPI могут быть помечены терапевтическими радионуклидами, такими как 177Lu, что позволяет проводить таргетную радионуклидную терапию, направленную на ассоциированные с раком фибробласты [7].

Поскольку колоректальный рак часто характеризуется обильной десмопластической стромой с высокой экспрессией белка активации фибробластов, таргетная радионуклидная терапия стромы представляет собой привлекательный терапевтический подход будущего. Более того, ПЭТ/КТ с FAPI может помочь в выборе подходящих кандидатов для такой терапии путем неинвазивной оценки экспрессии FAP во всем теле, тем самым выступая в качестве диагностического и прогностического биомаркера. Концепция интегрированной молекулярной визуализации и таргетной терапии представляет собой одно из наиболее перспективных направлений в области онкологии.

Ограничения имеющихся данных и перспективы на будущее

Настоящая работа представляет собой нарративный обзор со структурированным поиском литературы и не основывалась на предварительно зарегистрированном протоколе систематического обзора. Несмотря на использование структурированной поисковой стратегии и заранее определенных критериев включения и исключения, формальная оценка методологического качества или риска систематической ошибки включенных исследований не проводилась в связи с нарративным характером обзора. Поэтому нельзя полностью исключить возможность субъективного отбора исследований, систематической ошибки и предвзятости в интерпретации и синтезе имеющихся данных.

Хотя опубликованная литература последовательно демонстрирует многообещающие диагностические показатели ПЭТ/КТ с FAPI при КРР, перед его широким внедрением в рутинную клиническую практику следует учитывать ряд важных ограничений. Большая часть имеющихся в настоящее время данных получена в результате одноцентровых проспективных или ретроспективных исследований с участием относительно небольших групп пациентов. Хотя многие исследования сообщают о статистически значимых улучшениях по сравнению с ПЭТ/КТ с FDG, ограниченные размеры выборок снижают статистическую мощность, ограничивают анализ подгрупп и могут переоценивать диагностические показатели из-за предвзятости отбора пациентов.

Еще одним важным ограничением является гетерогенность изучаемых популяций. Опубликованные исследования часто объединяют пациентов с впервые

диагностированным и рецидивирующим КРР, включают пациентов на разных клинических стадиях и оценивают поражения после различных методов лечения, включая хирургическое вмешательство, химиотерапию, лучевую терапию и иммунотерапию. Эти факторы могут существенно влиять на биораспределение радиофармацевтического препарата и выявляемость поражений. Более того, гистологические подтипы, такие как муцинозная аденокарцинома и перстневидноклеточная карцинома, значительно различаются по своему биологическому поведению, составу стромы и метаболизму глюкозы, что потенциально влияет как на поглощение FDG, так и на поглощение FAPI. Поскольку эти подгруппы часто представлены лишь небольшим числом пациентов, сделать окончательные выводы об эффективности радиофармацевтического препарата в конкретных патологических подтипах по-прежнему сложно.

Различия в методологии исследований еще больше затрудняют прямое сравнение опубликованных результатов. В различных исследованиях использовались разные лиганды FAPI, включая 68Ga-FAPI-04, 68Ga-DOTA-FAPI-04 и 18F-FAPI-04, каждый из которых обладает различными фармакокинетическими характеристиками и физическими свойствами. Хотя все они нацелены на белок активации фибробластов, незначительные различия в кинетике радиофармацевтического препарата, времени визуализации, пространственном разрешении и качестве изображения могут влиять на количественные измерения и выявляемость поражений. Следовательно, диагностическая эффективность, заявленная для одного радиофармацевтического препарата, не может быть автоматически экстраполирована на другой.

Получение изображений и количественный анализ также не имеют полной стандартизации. Существует значительная вариабельность в отношении вводимой активности, времени накопления, протоколов получения ПЭТ-изображений, алгоритмов реконструкции изображений и методов, используемых для количественной оценки. В большинстве исследований объемы поражений рассчитывались с использованием порогового значения SUVmax в 40% [15], однако это пороговое значение не было универсально подтверждено для FAPI-визуализации и может быть неоптимальным для поражений с гетерогенным накоплением радиоактивного индикатора. Аналогично, фоновые ткани, выбранные для расчета TBR, различаются в разных исследованиях, что ограничивает прямое сравнение количественных результатов между учреждениями.

Дополнительным методологическим ограничением является используемый эталонный стандарт для верификации поражений. Гистопатологическое подтверждение было доступно только для части обнаруженных поражений в большинстве исследований, в то время как многие метастатические поражения были подтверждены с использованием обычных методов визуализации, клинического наблюдения или междисциплинарного консенсуса. Хотя такой подход отражает рутинную клиническую практику, он вносит возможность предвзятости верификации и может повлиять на сообщаемые оценки чувствительности и специфичности. Это ограничение особенно актуально для небольших метастазов в лимфатических узлах, перитонеальных и костных метастазов, которые часто трудно подтвердить гистологически.

Несмотря на неизменно благоприятные диагностические показатели, доказательства клинического влияния ПЭТ/КТ с FAPI остаются относительно ограниченными. Большинство опубликованных исследований оценивали диагностическую точность, а не ориентированные на пациента результаты, такие как выживаемость без прогрессирования, общая выживаемость, качество жизни или экономическая эффективность. Хотя в

нескольких исследованиях сообщалось об изменениях в стадировании или планировании лечения после визуализации с использованием FAPI, еще не установлено, приводят ли эти изменения в лечении к улучшению долгосрочных результатов. Поэтому необходимы проспективные исследования, сравнивающие лечение под контролем FAPI со стандартными алгоритмами визуализации.

Интерпретация ПЭТ/КТ с FAPI также требует учета его биологических ограничений. Экспрессия белка активации фибробластов не специфична для злокачественной ткани, но также наблюдается во время физиологического заживления ран и при многочисленных доброкачественных фибропролиферативных состояниях. Повышенное поглощение радиоактивного индикатора было задокументировано при послеоперационных рубцах, постлучевом фиброзе, воспалительных заболеваниях кишечника, фиброзе печени, легочном фиброзе, дегенеративных заболеваниях опорно-двигательного аппарата, заживающих переломах и воспалительных артропатиях [22, 23].

Следовательно, поглощение FAPI всегда следует интерпретировать в сочетании с морфологией КТ, результатами МРТ, историей болезни и лабораторными исследованиями, а не рассматривать независимо.

И наоборот, некоторые злокачественные поражения могут демонстрировать относительно низкую экспрессию FAPI [24]. Хотя при колоректальной аденокарциноме обычно обнаруживается обильное количество фибробластов, связанных с раком, состав стромы значительно различается между опухолями и даже в разных областях одного и того же поражения. Взаимосвязь между экспрессией белка активации фибробластов, мутациями, молекулярными подтипами и ответом на лечение остается не полностью изученной. Будущая интеграция молекулярной патологии с функциональной визуализацией может дополнительно уточнить, какие пациенты получают наибольшую пользу от ПЭТ/КТ с FAPI.

Дополнительная проблема связана с отсутствием стандартизированных систем отчетности, сопоставимых с существующими критериями структурированной отчетности для ПЭТ/КТ с FDG. Единые рекомендации относительно протоколов сбора данных, физиологического биораспределения, критериев интерпретации, количественных порогов, терминологии отчетности и оценки ответа еще не полностью установлены. Разработка международных консенсусных руководств будет иметь важное значение для облегчения воспроизводимости результатов в разных учреждениях и включения в многоцентровые клинические исследования.

Поэтому будущие исследования должны быть сосредоточены на нескольких приоритетных областях. Для подтверждения текущих результатов в различных популяциях пациентов и системах здравоохранения необходимы крупные многоцентровые проспективные исследования. Прямое сравнение между ПЭТ/КТ с FAPI и современными протоколами мультимодальной визуализации, включающими МРТ с параметрами диффузии, КТ с контрастным усилением и ПЭТ/КТ с FDG, необходимо для определения оптимального диагностического алгоритма для различных клинических сценариев. Стандартизация параметров сбора данных и количественного анализа должна улучшить сопоставимость исследований и облегчить метаанализ.

Появление тераностических стратегий представляет собой еще одну важную область будущих исследований. Поскольку лиганды FAPI можно метить как диагностическими, так и терапевтическими радионуклидами, молекулярная визуализация может стать неотъемлемым компонентом персонализированной стромально-направленной радионуклидной терапии. Будущие клинические исследования должны оценить критерии

отбора пациентов, эффективность лечения, дозиметрию и долгосрочную безопасность терапевтических подходов, нацеленных на FAP, при колоректальном раке.

В целом, имеющиеся данные подтверждают определенный диагностический потенциал FAPI ПЭТ/КТ при колоректальном раке, особенно для оценки метастатических лимфатических узлов, перитонеальных метастазов и опухолей с ограниченной экспрессией FDG. Тем не менее, более широкое клиническое внедрение потребует методологической стандартизации, более крупных многоцентровых проверочных исследований, демонстрации улучшенных результатов лечения пациентов и интеграции в основанные на фактических данных международные клинические руководства.

Выводы

ПЭТ/КТ с FAPI - это многообещающий метод молекулярной визуализации при колоректальном раке, который нацелен на ассоциированные с раком фибробласты и микроокружение опухоли. Его основным потенциальным преимуществом является высокая выраженность поражения, обусловленная относительно низкой физиологической активностью, особенно в желудочно-кишечном тракте. Наиболее перспективные области применения включают в себя диагностику перитонеальных метастазов, метастатических лимфатических узлов, рецидивирующего заболевания и отдельных опухолей с относительно низким уровнем поглощения фтордезоксиглюкозы, в то время как результаты по печени и легким остаются по крайней мере сопоставимыми.

ПЭТ/КТ с FAPI в настоящее время следует рассматривать как дополнительный метод визуализации, а не как замену КТ, МРТ или ПЭТ/КТ с FDG. Необходимы дальнейшие проспективные многоцентровые исследования со стандартизированными протоколами визуализации и критериями эффективности, чтобы определить, приведет ли потенциальное улучшение в выявлении очагов к изменениям в выборе лечения и улучшению результатов лечения пациентов. В будущем это может быть использовано для оценки эффективности лечения, планирования лучевой терапии и тераностики, направленной на FAP.

Вклад авторов: Алтинбекова М. А: Концептуализация, Методология, Формальный анализ, Написание – оригинальная черновая подготовка, Написание – обзор и редактирование. **Даутов Т. Б.:** Концептуализация, Методология, Валидация, Написание – рецензирование и редактирование. **Кожахметова Ж. Ж.:** Концептуализация, Методология, Валидация, Написание – рецензирование и редактирование. Все авторы прочитали и согласились с окончательной версией рукописи.

Конфликт интересов: Авторы заявляют об отсутствии конфликта интересов.

Финансирование: Работа выполнена по инициативе авторов без привлечения финансирования.

Этическая экспертиза: этическое одобрение и информированное согласие не требовались для данного типа исследования.

Доступ к данным: В данном исследовании не были получены или проанализированы новые данные. Этот обзор литературы основан на информации, доступной из ранее опубликованных и общедоступных источников. Все источники, использованные в обзоре, указаны в рукописи.

Author information

Madina Altinbekova — Master's student, “Astana Medical University” NJSC, Astana, Kazakhstan. E-mail: madinka.94.08@gmail.com, ORCID: 0009-0007-2613-2131

Tairkhan Dautov — DMSc, PhD, Associate Professor, Director of the CAD of Radiology and Nuclear Medicine, “University Medical Center” CF, Astana, Kazakhstan. E-mail: tairkhan.dautov@gmail.com, ORCID: 0000-0002-5267-0108

Zhanar Kozhakhmetova — candidate of medical sciences, Professor, Director of Kh.Zh. Khamzabayev Research Institute of Radiology, “Astana Medical University” NJSC, Astana, Kazakhstan. E-mail: zhanar5@mail.ru, ORCID: 0000-0002-7255-0955

Corresponding author

Madina Altinbekova, Master's student, “Astana Medical University” NJSC, Astana, Kazakhstan.

Postal code: 010000

Address: 56/1 Turan Avenue, Apt. 74, Astana, Kazakhstan

Phone: +77785420026

E-mail: madinka.94.08@gmail.com.

Авторлар туралы мәліметтер

Мадина Алтинбекова — магистрант, «Астана медицина университеті» КЕАҚ, Астана, Қазақстан. E-mail: madinka.94.08@gmail.com, ORCID: 0009-0007-2613-2131

Таирхан Даутов — DMSc, PhD, қауымдастырылған профессор, Радиология және ядролық медицина КАД директоры, «University Medical Center» КФ, Астана, Қазақстан. E-mail: tairkhan.dautov@gmail.com, ORCID: 0000-0002-5267-0108

Жанар Кожахметова — медицина ғылымдарының кандидаты, профессор, Академик Хамзабаев Ж.Х. атындағы Радиология ғылыми-зерттеу институтының директоры, «Астана медицина университеті» КЕАҚ, Астана, Қазақстан. E-mail: zhanar5@mail.ru, ORCID: 0000-0002-7255-0955

Корреспонденцияға жауапты автор

Мадина Алтинбекова, магистрант, «Астана медицина университеті» КЕАҚ, Астана, Қазақстан.

Пошталық индексі: 010000

Мекенжайы: Тұран даңғылы, 56/1, 74-пәтер, Астана, Қазақстан

Телефон: +77785420026

E-mail: madinka.94.08@gmail.com

Сведения об авторах

Мадина Алтинбекова — магистрант, НАО «Медицинский университет Астана», Астана, Казахстан. E-mail: madinka.94.08@gmail.com, ORCID: 0009-0007-2613-2131

Таирхан Даутов — DMSc, PhD, ассоциированный профессор, директор КАД радиологии и ядерной медицины, КФ «University Medical Center», Астана, Казахстан. E-mail: tairkhan.dautov@gmail.com, ORCID: 0000-0002-5267-0108

Жанар Кожахметова — кандидат медицинских наук, профессор, Директор НИИ Радиологии имени академика Хамзабаева Ж.Х., НАО «Медицинский университет Астана», Астана, Казахстан. E-mail: zhanar5@mail.ru, ORCID: 0000-0002-7255-0955

Автор для корреспонденции

Мадина Алтинбекова, магистрант, НАО «Медицинский университет Астана», Астана, Казахстан

Почтовый индекс: 010000

Адрес: проспект Туран 56/1, квартира 74, Астана, Казахстан
Телефон: +77785420026
E-mail: madinka.94.08@gmail.com

Список литературы

1) Sung H, Laversanne M, Ferlay J, Siegel RL, Soerjomataram I, Jemal A, et al. Global cancer statistics 2024: GLOBOCAN estimates of incidence and mortality worldwide for 34 cancers in 186 countries. CA Cancer J Clin. 2026;76(4):e70090. https://doi.org/10.3322/caac.70090

2) Roshandel G, Ghasemi-Kebria F, Malekzadeh R. Colorectal cancer: epidemiology, risk factors, and prevention. Cancers (Basel). 2024;16(8):1530. https://doi.org/10.3390/cancers16081530

3) Toleutayeva D, Shalgumbayeva G, Tukinova A, Dyussenova L, Toleutayev T. Incidence, mortality and five-year survival of colorectal cancer in the Republic of Kazakhstan (2013–2023). Med J Islam Repub Iran. https://doi.org/10.47176/mjiri.40.3

4) Caruso D, Polici M, Bellini D, Laghi A. ESR Essentials: Imaging in colorectal cancer—practice recommendations by ESGAR. Eur Radiol. 2024;34(9):5903-5910. https://doi.org/10.1007/s00330-024-10645-3

5) Lan L, Liu H, Wang Y, Deng J, Peng D, Feng Y, et al. The potential utility of 68Ga-DOTA-FAPI-04 as a novel broad-spectrum oncological and non-oncological imaging agent—comparison with 18F-FDG. Eur J Nucl Med Mol Imaging. 2022;49(3):963-979. https://doi.org/10.1007/s00259-021-05522-w

6) Pang Y, Zhao L, Luo Z, Hao B, Wu H, Lin Q, et al. Comparison of 68Ga-FAPI and 18F-FDG uptake in gastric, duodenal, and colorectal cancers. Radiology. 2021;298(2):393-402. https://doi.org/10.1148/radiol.2020203275

7) Imlimthan S, Euy SM, Rathke H, Afshar-Oromieh A, Rösch F, Rominger A, et al. New frontiers in cancer imaging and therapy based on radiolabeled fibroblast activation protein inhibitors: a rational review and current progress. Pharmaceuticals (Basel). 2021;14(10):1023. https://doi.org/10.3390/ph14101023

8) Page MJ, McKenzie JE, Bossuyt PM, Boutron I, Hoffmann TC, Mulrow CD, et al. The PRISMA 2020 statement: an updated guideline for reporting systematic reviews. BMJ. 2021;372:n71.

9) Li C, Tian Y, Chen J, Jiang Y, Xue Z, Xing D, et al. Usefulness of 68Ga-FAPI-04 and 18F-FDG PET/CT for the detection of primary tumour and metastatic lesions in gastrointestinal carcinoma: a comparative study. Eur Radiol. 2023;33(4):2779-2791. https://doi.org/10.1007/s00330-022-09251-y

10) Shangguan C, Yang C, Shi Z, Miao Y, Hai W, Shen Y, et al. 68Ga-FAPI-04 positron emission tomography distinguishes malignancy from 18F-FDG-avid colorectal lesions. Int J Radiat Oncol Biol Phys. 2024;118(1):285-294. https://doi.org/10.1016/j.ijrobp.2023.08.019

11) Lin X, Li Y, Wang S, Zhang Y, Chen X, Wei M, et al. Diagnostic value of 68Ga-FAPI-04 in patients with colorectal cancer in comparison with 18F-FDG PET/CT. Front Oncol. 2023;13:1214367. https://doi.org/10.3389/fonc.2022.1087792

12) Hirmas N, Hamacher R, Sraieb M, Ingenwerth M, Kessler L, Pabst KM, et al. Fibroblast-activation protein PET and histopathology in a single-center database of 324 patients and 21 tumor entities. J Nucl Med. 2023;64(5):711-716. https://doi.org/10.2967/jnumed.122.264689

13) Ouyang J, Ding P, Zhang R, Lu Y. Head-to-head comparison of 68Ga-FAPI-04 PET/CT and 18F-FDG PET/CT in the evaluation of primary digestive system cancer: a systematic review and meta-analysis. Front Oncol. 2023;13:1202505. https://doi.org/10.3389/fonc.2023.1202505

14) Gökden Y, Özülker F, Özülker T. Prevalence and clinical significance of incidental focal 18F-FDG uptake in colon on PET/CT imaging. Mol Imaging Radionucl Ther. 2022;31(2):96. https://doi.org/10.4274/mirt.galenos.2022.38247

15) Kömek H, Can C, Kaplan İ, Gündoğan C, Kepenek F, Karaoglan H, et al. Comparison of 68Ga-DOTA-FAPI-04 PET/CT and 18F-FDG PET/CT in colorectal cancer. Eur J Nucl Med Mol Imaging. 2022;49(11):3898-3909. https://doi.org/10.1007/s00259-022-05839-0

16) Elboga U, Sahin E, Kus T, Cayirli YB, Aktas G, Okuyan M, et al. Comparison of 68Ga-FAPI PET/CT and 18F-FDG PET/CT modalities in gastrointestinal system malignancies with peritoneal involvement. Mol Imaging Biol. 2022;24(5):789-797. https://doi.org/10.1007/s11307-022-01729-x

17) Şahin E, Elboğa U, Celen YZ, Sever ÖN, Çayırlı YB, Çimen U. Comparison of 68Ga-DOTA-FAPI and 18F-FDG PET/CT imaging modalities in the detection of liver metastases in patients with gastrointestinal system cancer. Eur J Radiol. 2021;142:109867. https://doi.org/10.1016/j.ejrad.2021.109867

18) Xi Y, Sun Y, Gu B, Bian L, Song S. Evaluation of 68Ga-FAPI PET/CT and 18F-FDG PET/CT for the diagnosis of recurrent colorectal cancers. Clin Transl Radiat Oncol. 2024;49:100848. https://doi.org/10.1016/j.ctro.2024.100848

19) Selcuk NA, Beydagi G, Akcay K, Gormez A, Toklu T, Kabasakal L. The role of 68Ga-FAP-2286 PET/CT in the evaluation of treatment response in gastrointestinal system malignancies. Eur J Nucl Med Mol Imaging. 2026;53(3):1491-1497. https://doi.org/10.1007/s00259-025-07597-1

20) Zhang Y, Xu M, Wang Y, Yu F, Chen X, Wang G, et al. Characteristics of 18F-FAPI-04 PET/CT in patients with peritoneal metastasis and to predict treatment efficacy: a head-to-head comparison with 18F-FDG PET/CT. Cancer Imaging. https://doi.org/10.1186/s40644-025-00887-9

21) Weissensee A, Bregenzer CM, Viscione M, Mingels C, Sari H, Caobelli F, et al. Imaging of small lung nodules on modern SAFOV and LAFOV PET in combination with data-driven motion correction: implications for current practice. Clin Nucl Med. 2025;51(4):300. https://doi.org/10.1097/RLU.0000000000006278

22) Kessler L, Ferdinandus J, Hirmas N, Zarrad F, Nader M, Kersting D, et al. Pitfalls and common findings in 68Ga-FAPI PET: a pictorial analysis. J Nucl Med. 2022;63(6):890-896. https://doi.org/10.2967/jnumed.121.262808

23) Al-Ibraheem A, Abdlkadir A, Al-Rasheed U, Al-Adhami D, Istatieh F, Anwar F, et al. First clinical experience of 68Ga-FAPI PET/CT in tertiary cancer center: identifying pearls and pitfalls. Diagnostics (Basel). 2025;15(2):218. https://doi.org/10.3390/diagnostics15020218

24) Polack M, van Pelt GW, Crobach AS, de Geus-Oei LF, Tollenaar RA, van Krieken JHJM, et al. Fibroblast activation protein-expression in colorectal carcinomas and implications for clinical application. Cancer Treat Res Commun. 2025;44:100964. https://doi.org/10.1016/j.ctarc.2025.100964